

از کارهای انستیتو پارازیتولوژی و مالاریولوژی

وجود نکاتور آمریکانوس ، عامل دیگر بیماری کرم قلابدار، در ایران

نکارش

دکتر غلامحسین صبا

معلم و دستیار کرسی انگل شناسی
دانشکده پزشکی و رئیس آزمایشگاه
در انستیتو پارازیتولوژی و
مالاریولوژی

دکتر احمد مثقالی

رئیس بخش وابسته کرسی انگل شناسی
دانشکده پزشکی و رئیس بخش
در انستیتو پارازیتولوژی
و مالاریولوژی

دکتر حسین بیژن

رئیس بخش وابسته کرسی
انگل شناسی دانشکده پزشکی
و معاون انستیتو پارازیتولوژی
و مالاریولوژی

بیماری کرم قلابدار (آنکی لوستومیاز) در ایران در منطقه کنار دریای مازندران از قسمت‌های جنوب غربی گرگان تا آستارا باشدت کم و بیش منتشر و اثبات وجود آن در منطقه ساحلی استان خوزستان و در بعضی از شهرستانها مانند سرخس ، زابل، بابل، یزد و اصفهان که توسط بعضی گزارش گردیده احتیاج به مطالعات دقیقتری دارد. تاکنون عامل اصلی این بیماری در ایران آنکی لوستوم (۱) شناخته شده و وجود نکاتور آمریکانوس (۲) بعلت آنکه آنچه کرم از بیماران قبلا جدا گردیده از نوع آنکی لوستوما بودند ثابت نشده بود - بعلاوه آزمایش مستقیم مدفوع بعلت شباهت تخمهای این دو کرم (با آنکه تخم نکاتور کمی درازتر از تخم آنکی لوستوم است) کمک زیادی باین افتراق ننماید. طی مطالعاتی که تاکنون در گیلان و مازندران و گرگان توسط انستیتو پارازیتولوژی و مالاریولوژی برای روشن نمودن اپیدمیولوژی این بیماریها بعمل آمده (و نتایج آن جدا گانه انتشار خواهد یافت) اختصاصاً مطالعاتی درباره انواع انگلها بعمل آمد و با جدا نمودن کرم نکاتور از مدفوع چند بیمار همراه با آنکی لوستوما یا بدون آن وجود این کرم نیز در سواحل دریای مازندران در ایران دوش بدوش آنکی لوستوما نمودنال ثابت گردید که در این نوشته گزارش میگردد.

۱- *Ancylostoma duodenale*۲- *Necator americanus* (Stiles 1902) Stiles 1906

روش:

نمونه‌های مدفوع بیماران در قوطی‌های مقوایی پارافینی جمع‌آوری و هر مدفوع با دروش مستقیم و فلو تاسیون ویلیس (۱) آزمایش می‌گردید.

بیماران که همگی بالغ بودند شب قبل از درمان فقط سوپ ساده خورده و صبح روز بعد بهر یک یک گرام هگزیل رزورسینول (۲) (بصورت کریستوئید (۳) کپسول‌های ۲۰ سانتی گرام) یکجای تجویز و ۴ ساعت بعد ۴۰ گرم سولفات دوسود خورده‌اند. مدفوع ۲۴ ساعت در لگن جمع‌آوری و هر یک از نمونه‌ها پس از مخلوط کردن با آب در کووت بلوری که از زیر نور چراغ بآن میتابید مورد مطالعه قرار داده و کرم‌های موجود جدا و در فرمل ۵۰٪ نگهداری گردیده‌اند.

کرم‌ها پس از موتناژ مورد آزمایش میکروسکوپی و تشخیص سیستماتیک قرار گرفته‌اند و بین آنها دو نوع آنکلیوستوما و نکاتور تشخیص داده شده است که در شکل‌های شماره ۱ نمای سر و در شکل شماره ۲ منظره انتهای خلفی نر نکاتور نشان داده‌اند. شمارش گلبولی و فرمول لکوسیت‌ها به روش معمولی و اندازه‌گیری هموگلوبین با روش سالی (۵) انجام گرفته است.

نتیجه مطالعات:

بین ۱۵ نفر که در جریان مطالعات مورد بحث در این مقاله تحت درمان قرار گرفتند ۶ نفر دارای نکاتور و بیشتر آنها دارای آنمی وضعف عمومی و ورم مختصر در پا و صورت پف کرده بوده و از درد شکم و حالت اسهال و یبوست متناوب شکایت داشته‌اند. نتایج آزمایشگاهی و تعداد کرم‌هایی که بعد از درمان جمع‌آوری شده است در جدول زیر خلاصه شده است:

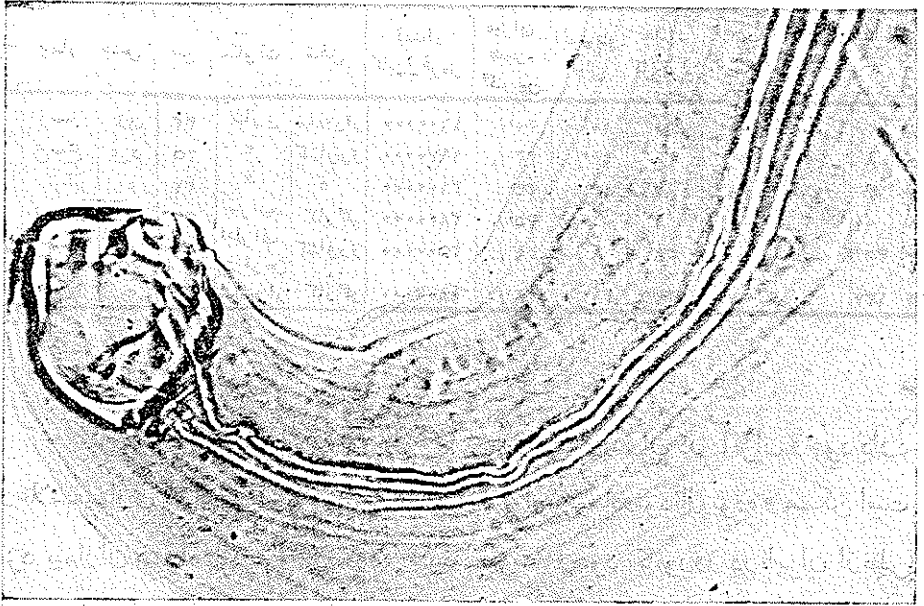
۱-Willis

۲-Hexyl-resorcinol

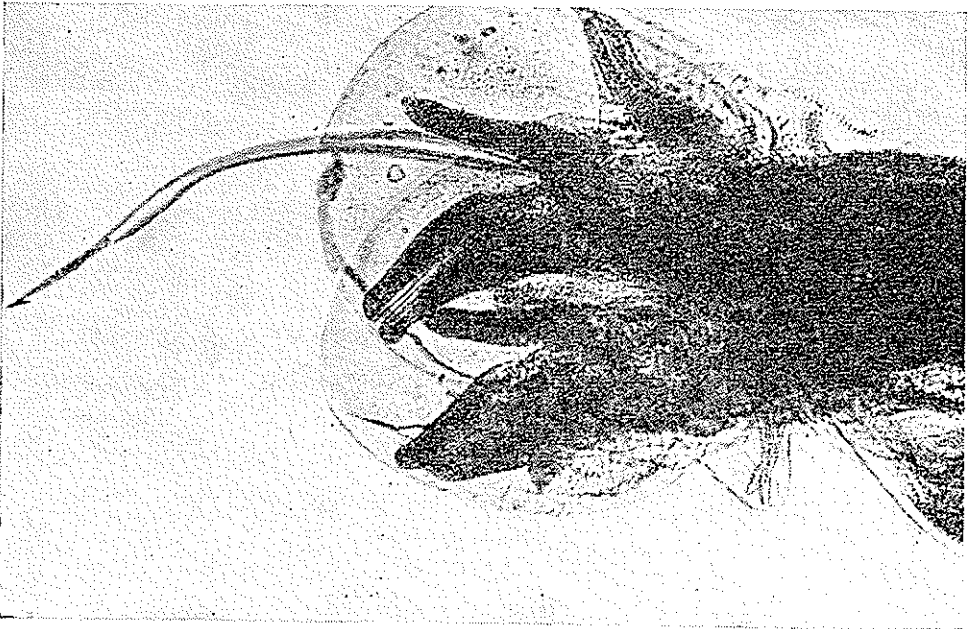
۳-Crystoid

۴-Ancylostoma duodenale (Dubini 1843) Creplin 1845.

۵- Sahli



شکل ۴ - سر نکاتور



شکل ۵ - انتهای خلفی نکاتور نر

| ردیف | بیمار | جنس | سن | سکونت | شغل | تعداد کابل قره ز | میزان هموفیلوین | الوزینی فیای | تعداد کل کرم | آنکی لوستوم تر | آنکی لوستوم ماده | نکاتور | کابو ماده |
|------|-------|-----|----|-------|-----------|------------------|-----------------|--------------|--------------|----------------|------------------|--------|-----------|
| ۱ | د-ز | زن | ۲۲ | ساری | بخانه دار | ۱۶۰۰۰۰۰ | ۳۰٪ | ۱۰٪ | ۵۰ | — | — | ۲۲ | ۱۸ |
| ۲ | ع-ع | مرد | ۲۵ | " | کشاورز | ۱۹۷۰۰۰۰ | ۲۳٪ | ۲۴٪ | ۲۰ | ۵ | ۲ | ۸ | ۵ |
| ۳ | ا-ک | " | ۲۷ | " | " | ۲۱۰۰۰۰۰ | ۲۴٪ | ۱۵٪ | ۸۷ | ۴۸ | ۱۸ | ۱۴ | ۷ |
| ۴ | ز-ص | " | ۳۰ | سراب | کارگر | ۲۸۰۰۰۰۰ | ۳۵٪ | ۶٪ | ۱ | — | — | — | ۱ |
| ۵ | ح-غ | " | ۲۷ | اطراف | کشاورز | ۲۵۰۰۰۰۰ | ۲۹٪ | ۸٪ | ۵۸ | — | — | ۳۵ | ۲۳ |
| ۶ | م-ع | " | ۲۵ | شهر | کارگر | ۱۸۰۰۰۰۰ | ۲۸٪ | ۲۱٪ | ۲۴۳ | ۷ | ۵ | ۱۳۷ | ۹۴ |

نتیجه:

کرم نکاتور آمریکانوس در سواحل دریای مازندران در ایران وجود دارد و علائم بیماری که ایجاد میکنند شبیه علائم آنکی لوستومادونودنال بوده و ممکن است نزد بیماران همراه با کرم اخیر دیده شود. ثبوت وجود نکاتوروز در ایران از نظر اپیدمیولوژیک نشان میدهد که این بیماری از ترکیه تا خاور دور بطوریکه نواخت انتشار داشته و فاصله ای بین کانونهای آن نیست.

